

BEMERKENSWERTE VERLETZUNG BEI EINER GRAUEN BAUMNATTER  
(*Thelotornis kirtlandii capensis*)

Near Otavi, South West Africa, a *Thelotornis kirtlandii capensis* specimen has been caught alive with an acacia thorn of 17 mm length penetrating from the mouth cavity into the head. The thorn protruded through the left eyeshield outward. The left eye of the snake was blind from the injury followed by infection.

Im Oktober 1966 erhielt ich durch Herrn H. EGGERT von der Farm Askevold in der Nähe von Otavi/SW-Afrika, der bereits früher außer Kobras und Mambas auch schon öfters Baumnattern für mich gefangen hatte, eine ausgewachsene *Thelotornis kirtlandii*

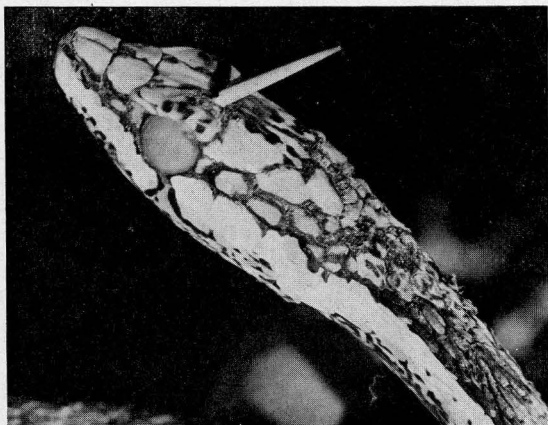

Abb. 1 *Thelotornis kirtlandii capensis*. Der durch den Oberkopf gedrungene 17 mm lange Akaziendorn führte zur Erblindung des linken Auges.

*Thelotornis kirtlandii capensis*. 17 mm long thorn of an acacia caused blindness of the left eye, by penetrating the upper part of the head.

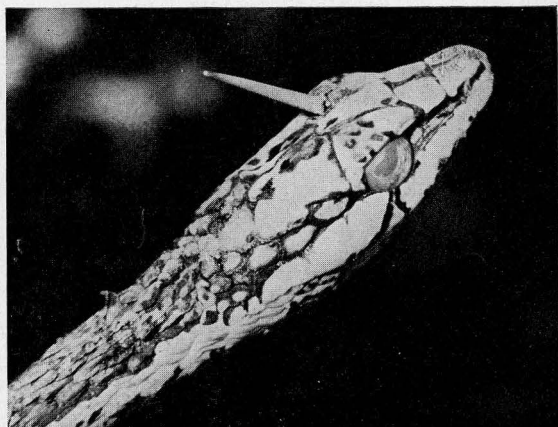


Abb. 2 Rechte Kopfseite der in Abb. 1 dargestellten Schlange.

Right part of the head of the snake shown in Abb. 1.

*capensis*. Bemerkenswerterweise wies diese Schlange über dem linken Auge ein etwa 4 mm langes „Horn“ auf, das in der hinteren Hälfte des linken Augenschildes, nahe der Grenze zum Stirnschild, herausragte. Mit den Fingern ließ es sich weiter herausziehen (Abb. 1 und 2). Dabei stellte ich fest, daß es sich um einen insgesamt 17 mm langen Akaziendorn handelte, der von der Mundhöhle her durch den Oberkopf der Natter nach außen gedrungen war. Offensichtlich war die Schlange auf der Jagd nach Beute in den Dorn gestoßen, der dann abbrach. Er mußte schon länger im Kopf der *Thelotornis* gesteckt haben, denn das linke Auge war durch die Verletzung mit anschließender Infektion erblindet. Auch war die Schlange verhältnismäßig mager. Sie hatte also offensichtlich bereits seit einiger Zeit schon keine Nahrung mehr aufgenommen.

Nach Entfernen des Dornes heilte die Infektion bei Behandlung mit Penicillin-Puder gut.

Vier Wochen später häutete die Natter. Das linke Auge blieb allerdings blind.

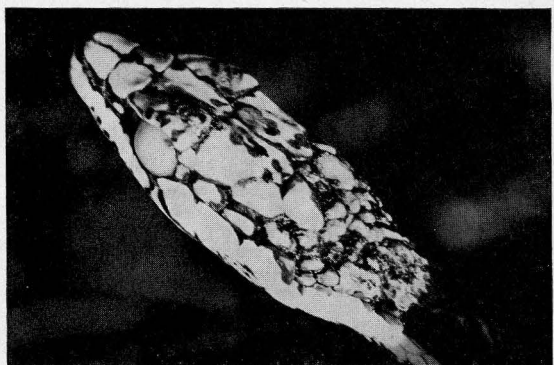

Abb. 3 Kopf der in Abb. 1 dargestellten *Thelotornis kirtlandii capensis* etwa 4 Wochen nach Entfernung des Akaziendornes. Das linke Auge blieb blind.

Head of the *Thelotornis kirtlandii capensis* specimen of Abb. 1, about 4 weeks after removal of the acacia thorn. The left eye remained blind.

*Thelotornis kirtlandii capensis*, die hier auch als Vogelschlange bezeichnet wird und als farbenprächtigste Schlange Südwestafrikas gilt, nimmt in Gefangenschaft fast immer bereitwillig Frösche an. Da es hier in Südwest aber nur während der wenigen Monate mit Regenfall Frösche gibt, habe ich die Baumnatter noch drei Monate lang mit Eigelb zwangsgefüttert. Dann wurde sie präpariert, da ich befürchtete,

daß sie die bevorstehende „kalte Zeit“ nicht überstehen würde. Die Schlange befindet sich jetzt in der Sammlung des Staatsmuseums in Windhoek.

Helmut Finkeldey, Postfach 571, Windhoek, Südwestafrika.